

LEVANTAMENTO RETROSPECTIVO DAS AFECÇÕES ORAIS DOS FELINOS ATENDIDOS NO HOSPITAL VETERINÁRIO/ UFG DURANTE O PERÍODO DE JANEIRO DE 2010 A JULHO DE 2018.

RETROSPECTIVE SURVEY OF THE ORAL DISEASES OF THE FELINDS SERVED AT THE VETERINARY HOSPITAL / UFG DURING THE PERIOD OF JANUARY 2010 TO JULY 2018.

Márgella Abreu Neves^{1*}

Natânia Carvalho Silva¹

Dra. Patrícia Lorena da Silva Neves Guimarães¹

¹ Universidade Federal de Goiás, Goiânia, GO, Brasil

* Autora para correspondência — margellaabreu@hotmail.com

Resumo

Este levantamento foi feito com base nos prontuários clínicos do serviço odontológico da Universidade Federal de Goiás (UFG), entre janeiro de 2010 a julho de 2018, com o objetivo de classificar e quantificar cada afecção oral nos felinos atendidos. Foram atendidos nesse período 90 gatos, porém, 17 não se tratavam de problemas odontológicos. Foram considerados dados coletados na anamnese sobre dificuldade em se alimentar, acesso à rua, vacinação, sinais clínicos, sexo e raça de 73 felinos atendidos nesse período. A frequência observada de diagnósticos foi de 28,77% com complexo gengivite-estomatite-faringite felina, 21,91% como gengivite, 16,44% periodontite, 10,96% fratura dentária, 6,85% reabsorção odontoclástica, 2,74% de reabsorção odontoclástica com gengivite, 2,74% de complexo gengivite-estomatite-faringite felina com reabsorção odontoclástica e também 2,74% de complexo gengivite-estomatite-faringite felina com periodontite. A fratura com periodontite ocorreu em 1,37% dos casos, o diagnóstico de granuloma foi dado em 1,37% e pulpite e mobilidade dentária ocorreu em 1,37% dos casos atendidos.

Palavras-Chave: Doenças orais, gatos, problemas bucais.

Abstract

This survey was carried out based on the clinical records of the dental service of the Federal University of Goiás (UFG), between January 2010 and July 2018, in order to classify and quantify each oral condition in the cats treated. In this period, 90 cats were treated, but 17 were not dental problems. Data collected in the anamnesis on feeding difficulty, street access, vaccination, clinical signs, sex and race of 73 felines attended during this period. The observed frequency of diagnoses was 28.77% with complex gingivitis-stomatitis-pharyngitis feline, 21.91% as gingivitis, 16.44% periodontitis, 10.96% dental fracture, 6.85% odontoclastic reabsorption, 2.74 % of odontoclastic reabsorption with gingivitis, 2.74% of gingivitis stomatitis complex-feline pharyngitis with odontoclastic reabsorption and also 2.74% of gingivitis stomatitis complex-feline pharyngitis with periodontitis. The fracture with periodontitis occurred in 1.37% of the cases, the diagnosis of eosinophilic granuloma was given in 1.37% and pulpitis and dental mobility occurred in 1.37% of the cases attended.

Key-Words: Oral diseases, cats, oral problems

INTRODUÇÃO

A odontologia surgiu na Pré-História, tendo seu primeiro registro em 3500 a.C. na Mesopotâmia (SILVIA, 2005). Em aproximadamente 2220 a.C., na época do Código de Hamurabi, já se sabia as taxas que os veterinários cobravam sobre seus procedimentos e extrações dentárias dos animais. Em Atenas, em 439 a.C. já havia uma estimativa da idade do cavalo pela análise da arcada dentária. Aristóteles em 333 a.C escreveu sua obra “*Historia Animalium*”, onde mencionou as enfermidades periodontais em cavalos (HARVEY, 1994).

Pegalonius em 350 a.C. compilou um tratado de medicina equina onde um capítulo era direcionado a dentição, chamado de “*De Dentibulus*” (CIFFONI, 2001). Dessa forma conseguimos observar como o interesse pela odontologia veterinária é antigo.

No final do século XIX, a odontologia já é anunciada como especialidade por alguns veterinários e a partir da década de 30 a recomendação para que os proprietários de animais de estimação realizassem cuidados orais preventivos passa a ser rotineira (CIFFONI, 2001).

No Brasil, o Conselho Federal de Medicina Veterinária (CFMV) reconheceu a odontologia veterinária como uma especialidade do médico veterinário através da Resolução nº 625 (BRASIL, 1995).

A domesticação de felinos tem seus primeiros registros no Egito, acredita-se que os gatos tenham passado por uma “autodomesticação”, em que os humanos pouco influenciaram nesse processo, exceto pela permissão de aproximação dos gatos perto deles (BEAVER, 2005).

Segundo o IBGE (2013), no Brasil havia 22,1 milhões gatos de estimação, estando em terceiro lugar dos animais de estimação no Brasil e no mundo.

Tendo em vista a crescente criação de gatos como pet e o aumento da procura por parte dos tutores de felinos por serviços veterinários odontológicos, deseja-se classificar e quantificar, localmente, os dados dos prontuários através de um levantamento no Hospital Veterinário (HV) da UFG, com o objetivo de contabilizar as afecções orais dos gatos e a casuística anual entre janeiro de 2010 e julho de 2018. Permitindo assim classificar qual foi o problema odontológico mais recorrente durante esse período estudado.

Das enfermidades discutidas, o complexo gengivite-estomatite-faringite felina é caracterizado por uma intensa inflamação gengival, sendo uma doença frequente na cavidade oral dos felinos, não havendo um tratamento totalmente eficaz (HOFMANN-APPOLLO *et al.*, 2010).

A gengivite é uma evolução da placa bacteriana (WIGGS & LOBPRISE, 1997), o maior risco não é a perda dos dentes ou a infecção local, e sim o potencial dessas bactérias alcançarem a corrente sanguínea e chegarem a outros órgãos, provocando infecções graves (GOLDSTEIN, 1990).

A periodontite se caracteriza por um processo inflamatório envolvendo as estruturas de sustentação dos dentes, que pode levar a perda dos dentes e diminuição da densidade óssea o que pode ocasionar fraturas de mandíbula e maxila (ALFELD, 2008).

Fraturas dentárias podem causar exposição da polpa, ocorrendo pulpite, resultando em dor, um tempo depois ocorre obliteração dos vasos sanguíneos (COHEN & BURNS, 1994),

com o término do estímulo doloroso, essa fratura pode passar despercebida (WIGGS & LOBPRISE, 1997).

A reabsorção odontoclástica é de etiologia desconhecida e promove a uma reabsorção radicular severa, levando a dores e perda de elementos dentais (PETTERSON & MANNERFELT, 2003).

O granuloma eusinfílico pode ocorrer em qualquer lugar do corpo do animal, inclusive na cavidade oral (LERNER, 2013). Sendo que a forma nodular é a mais encontrada na cavidade oral (BLOOM, 2006).

Por fim, a pulpíte é uma inflamação da polpa dentária, que pode ser classificada em reversível ou irreversível. A pulpíte irreversível tem como sinais fístulas, reabsorção e mobilidade dentária. O diferencial entre as duas é o tratamento, sendo que na reversível é possível manter a vitalidade do tecido radicular, o que se torna inviável na pulpíte irreversível (COSTA, 2011).

METODOLOGIA

Foram avaliados os prontuários clínicos de 90 felinos atendidos pelo Serviço Odontológico do Hospital Veterinário da Universidade Federal de Goiás, durante 103 meses e feito o levantamento de 73 animais os quais apresentavam alterações bucais com sinais clínicos orais, dificuldade para se alimentar, e computados os dados sobre vacinação, acesso à rua, raça e sexo. A idade dos animais não foi avaliada, pois na maioria dos prontuários esse dado não estava presente, visto que para grande parte dos tutores essa informação é desconhecida. Os dados foram lançados em uma planilha de Excel para posterior análise.

A partir da planilha, foram feitos gráficos que demonstram a ocorrência de cada problema odontológico durante o período em estudo e seus sinais clínicos e por fim, quais as porcentagens de cada um destes problemas.

RESULTADOS E DISCUSSÃO

Foram atendidos de janeiro de 2010 a julho de 2018, 90 felinos no serviço odontológico do Hospital Veterinário da Universidade Federal de Goiás. Desses 90 casos, 17 não se tratavam de problemas odontológicos, por essa razão não foram contabilizados nos dados abaixo.

Dos 90 felinos atendidos nos 103 meses, cinco foram avaliados em 2010, quatro em 2011, oito em 2012, 12 em 2013, 14 em 2014, 15 em 2015, oito em 2016, 17 em 2017 e sete em 2018.

A casuística das afecções orais foi menor em 2018 devido ter se considerado apenas 7 meses nesse ano.

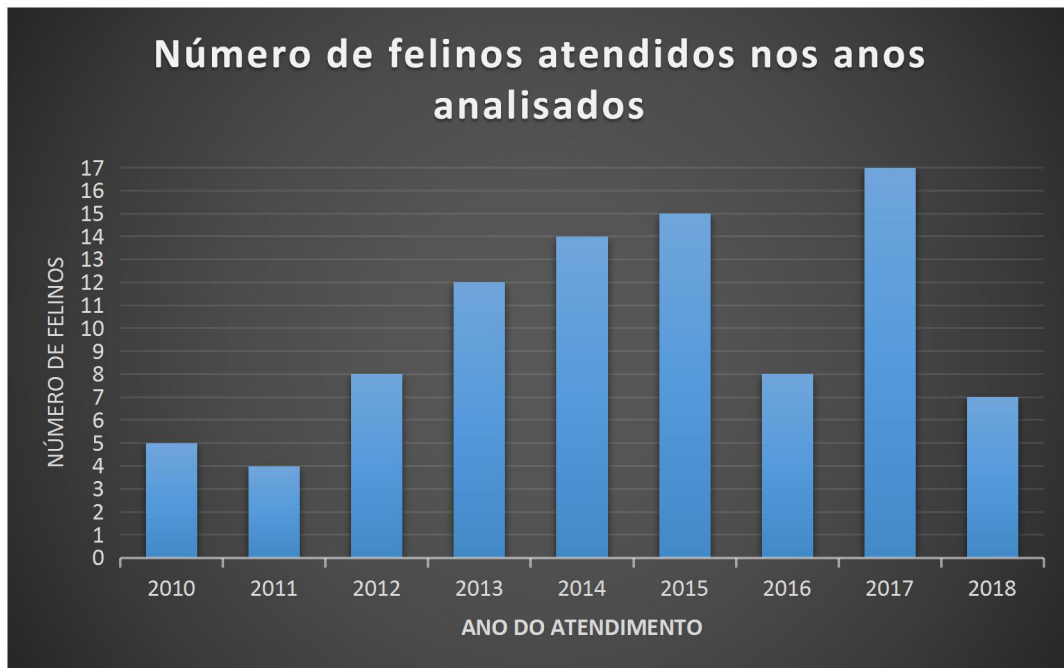

Gráfico 1- Número de felinos atendidos nos anos analisados
Fonte: Prontuários do HV- UFG

Dos 73 casos odontológicos atendidos no Hospital Veterinário da Universidade Federal de Goiás, 28,77% foram diagnósticos como complexo gengivite-estomatite-faringite felina, 21,91% como gengivite, 16,44% periodontite, 10,96% fratura dentária, 6,85% reabsorção odontoclástica, 2,74% de reabsorção odontoclástica com gengivite, 2,74% de complexo gengivite-estomatite-faringite felina com reabsorção odontoclástica e também 2,74% de complexo gengivite-estomatite-faringite felina com periodontite. A fratura com periodontite ocorreu em 1,37% dos casos, o diagnóstico de granuloma foi dado em 1,37% e pulpite e mobilidade dentária ocorreu em 1,37% dos casos atendidos.

COMPLEXO GENGVITE-ESTOMATITE-FARINGITE FELINA

O gráfico 5, a seguir, mostra o número de animais com complexo gengivite-estomatite-faringite felina no Hospital Veterinário – UFG.

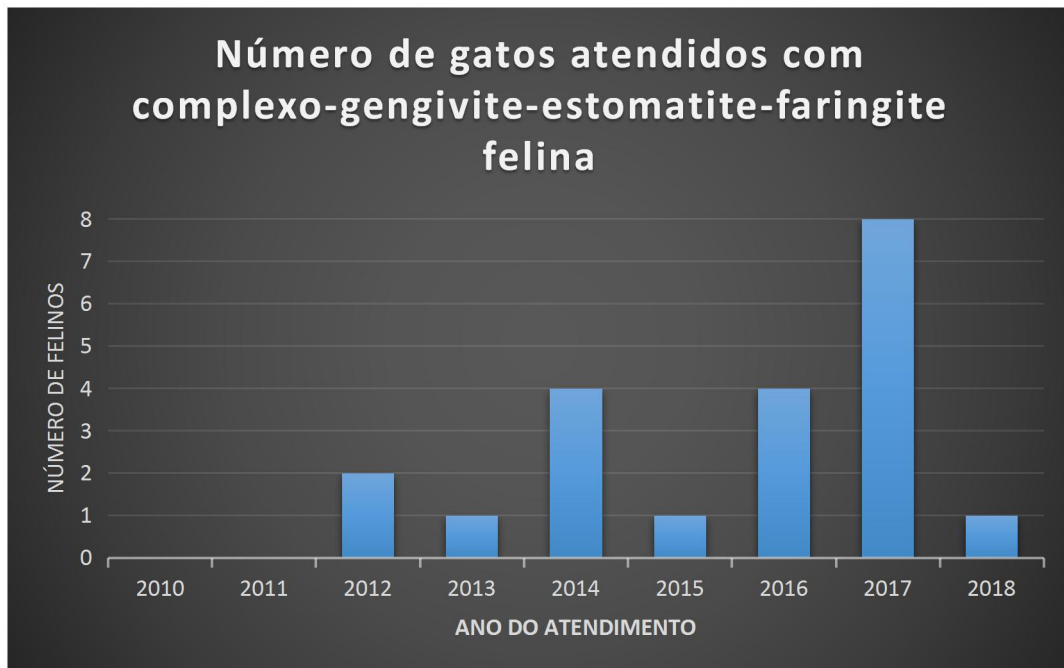


Gráfico 5- Número de gatos atendidos com complexo gengivite-estomatite-faringite felina

Fonte: Prontuários do HV- UFG

Dos 21 casos, 12 estavam com a vacinação desatualizada e nove atualizada. Desses animais, 19 tinham dificuldades para se alimentar e dois não apresentavam esse dado no prontuário. Deles, 11 não tinham acesso à rua, seis sim e quatro não continham essa resposta no prontuário. No total, haviam 12 fêmeas e nove machos, no entanto não há uma predisposição sexual para a doença (White *et al.*, 1992), 20 eram SDR e um da raça persa. Apesar da maioria ser SRD, animais da raça persa, siamesa, abissínia, himalaia e birmanesa são mais predispostas a apresentarem a doença, devido a fatores genéticos (HEALEY *et al.*, 2007).

Embora a idade não seja um dado levantado neste artigo, segundo Hoofmann-Apollo *et al.* (2010), a média de ocorrência é aos 8 anos.

Os sinais apresentados por eles foram gengivite de leve a avançada, mucosas hiperemicas, hiporexia, halitose, dor, ausência dentária, hipodipsia, cálculo dentário de leve a avançado, placa dentária, linfonodos mandibulares reativos e sialorreia, estando de acordo com os sinais clínicos mais frequentes segundo White *et al.* (1992), os quais são inaptência, disfagia, anorexia, halitose, ptialismo, hemorragia, dor intensa, perda de peso e desidratação. Além desses sinais clínicos os animais podem apresentar um comportamento agressivo, depressivo, com tendência a se isolarem e com aversão a toques na região bucal (ADDIE *et al.*, 2003).

Durante o ano de 2014 e em 2018 houve dois diagnósticos de complexo gengivite-estomatite-faringite felina com periodontite. Os animais eram SRD, ambos tinham dificuldade para se alimentar, no caso de 2014 o gato era macho, estava com a vacinação desatualizada e no caso de 2018 o animal era uma fêmea, que estava com a vacinação atualizada. Nesses

animais os sinais observados foram de halitose, dor, gengivite avançada, cálculo dentário avançado e periodontite.

Ainda em 2018, houve dois casos de diagnóstico de complexo gengivite-estomatite-faringite felina e reabsorção odontoclástica, ambos os animais não tinham acesso à rua, uma era fêmea e outro macho, a fêmea estava com a vacinação desatualizada e o macho com a vacinação atualizada. Tiveram como sinais clínicos a halitose, dor, gengivite avançada, cálculo dentário leve, hiporexia, sialorreia e mucosas hiperêmicas.

GENGIVITE

Nos casos atendidos no Hospital Veterinário/UFG, 16 tiveram como diagnóstico a gengivite. No gráfico 2, está pontuado quantos casos ocorreram em seus respectivos anos.

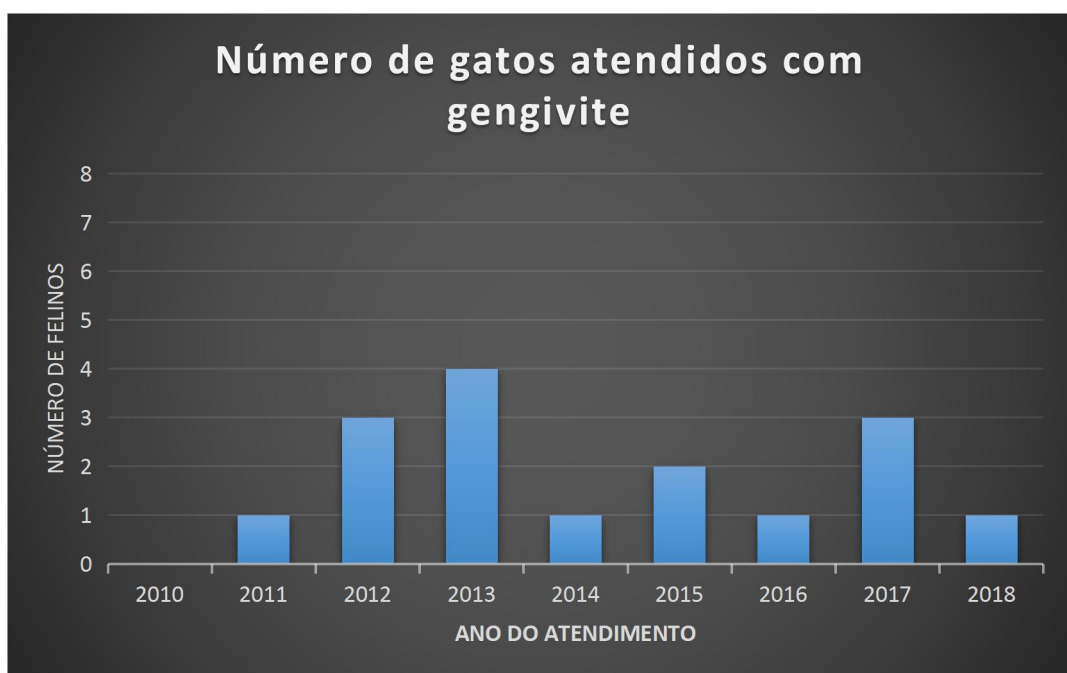

Gráfico 2- Número de gatos atendidos com gengivite

Fonte: Prontuários do HV- UFG

Desses 16 casos, 12 animais estavam com a vacinação atualizada e quatro não; dois tinham dificuldade para se alimentar, ao contrário de 11, que se alimentavam normalmente, em três casos não havia essa informação. Dos 16 animais, um tinha acesso à rua, cinco ficavam apenas em casa e 10 pacientes não possuíam essa informação em seus prontuários. No levantamento, nove desses animais não tinham raça definida (SRD), dois deles eram siameses, três persas, um himalaia e um british shorthair. Desses animais 10 eram machos e seis fêmeas.

Segundo Giosso (1997), os sinais mais comuns são halitose, cálculo dentário, inflamação e sangramento gengival, anorexia, emagrecimento, ptialismo, dificuldade para se alimentar e alterações comportamentais. Dos quais os sinais clínicos observados nesse estudo foram de placa bacteriana, cálculo dentário de leve a avançado, hiperemia gengival, sialorréia e anorexia.

Como a gengivite está relacionada à falta dos cuidados profiláticos, observa-se que o seu índice frequente se deve à falta da escovação dentária diária, pois os tutores geralmente são negligentes para com esse manejo devido à dificuldade em realizar a escovação dos dentes dos felinos.

PERIODONTITE

O número de gatos atendidos com o diagnóstico de periodontite e seus respectivos anos de cometimento podem ser encontrados no gráfico 3, abaixo.

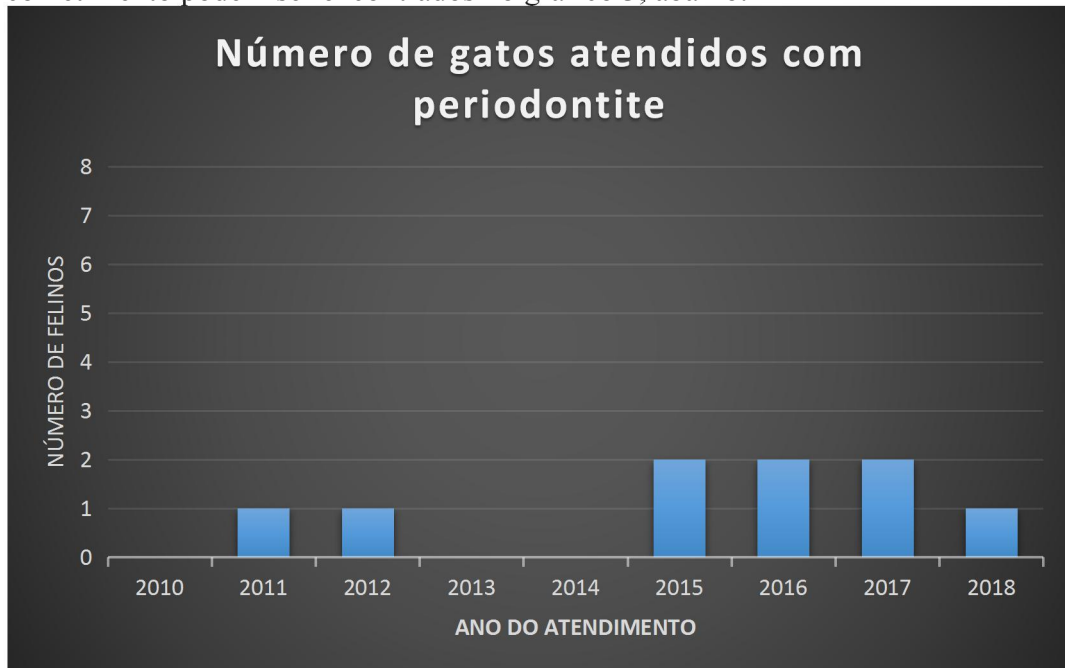


Gráfico 3- Número de gatos atendidos com periodontite

Fonte: Prontuários do HV- UFG

Dos 12 animais com periodontite, oito estavam com a vacinação desatualizada e apenas três com o cartão de vacinação em dia, um deles não possuía a informação no prontuário. Dos gatos atendidos, oito tinham dificuldade para se alimentar, dois não e outros dois não apresentavam resposta para essa questão no prontuário. Quanto ao acesso à rua, cinco não possuíam, três sim, e dois deles a resposta era desconhecida. Desses 12 animais, nove eram SRD, dois era persa, e um himalaia. Nove desses animais eram machos e três fêmeas.

Os sinais observados foram de cálculo dentário de leve a avançado, mucosas hiperêmicas, dor, gengivite de leve a avançada, halitose e hiporexia, indo de acordo com os apresentados por Alfeld (2008), os quais são dor, relutância a se alimentar, sialorréia e halitose.

Devido à falta de cuidados com a saúde bucal do animal, o processo de gengivite se desenvolve para uma periodontite, aumentando assim o número de gatos atendidos com essa afecção.

FRATURA DENTÁRIA

No gráfico 4, distribui-se a quantidade de fratura dentária durante os anos.

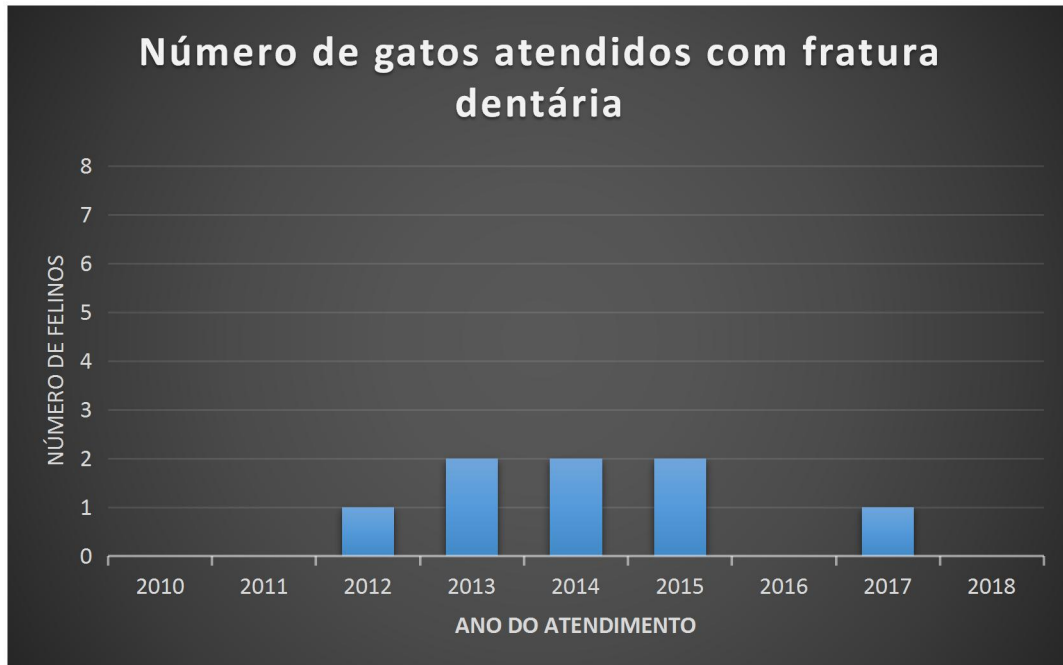


Gráfico 4- Número de gatos com Fratura Dentária
Fonte: Prontuários do HV- UFG

Dos oito gatos atendidos, cinco estavam com a vacinação desatualizada e três atualizada. No levantamento, notou-se que quatro possuíam dificuldades para se alimentar e que quatro deles não tinham essa informação no prontuário. Dentre os animais, quatro não tinham acesso à rua e, para os outros quatro, esta resposta não aparece no prontuário. Destes oito, sete eram SRD e um siamês, quatro destes gatos eram machos e quatro eram fêmeas.

Os sinais clínicos observados nos gatos com fratura dentária foram de halitose, placa dentária, gengivite de leve a avançada, dor, cálculo dentário de leve a avançado, hiporexia, sialorreia, aumento do volume da face e mucosas hiperêmicas.

A dor pode é evidenciada em caso de frio, calor, pressão e a sensibilidade pode desaparecer em casos de calcificação dos túbulos dentinários e esclerose (COHENS & BURNS, 1994)

No ano de 2012, ocorreu concomitantemente um caso de fratura dentária com periodontite. O animal, um macho SRD, estava com a vacinação desatualizada, tinha dificuldade para se alimentar e possuía acesso à rua. Os sinais apresentados por ele foram de dor, placa dentária, gengivite avançada, periodontite leve e fratura de dente. O animal havia sido agredido por essa razão também apresentava uma fratura de mandíbula.

Pode se inferir com base nos dados que a quantidade de gatos com casos de fratura dentária está associada com o acesso à rua, permitindo assim que o animal se machuque em brigas por território, acasalamento e alimentos.

REABSORÇÃO ODONTOCLÁSTICA

Observou-se um caso de reabsorção odontoclástica em cada dos anos de 2010, 2013, 2014, 2015 e 2018. Desses cinco casos, quatro estavam com a vacinação atualizada e em um não havia tal informação no prontuário, dois tinham dificuldade para se alimentar, um não e dois deles não apresentava esta resposta no prontuário. Dos cinco gatos, todos SRD, três machos e duas fêmeas, um tinha acesso à rua, um não tinha e em três não foi informado sobre esse dado. Os sinais apresentados por eles foram cálculo dentário de leve a avançado, mucosas hiperêmicas, anorexia, halitose, dor, gengivite acentuada e sialorréia.

Em gatos é comum o aparecimento de uma doença periodontal, nesse caso, a gengivite comumente a reabsorção odontoclástica (REITER & MENDOZA, 2002).

Em 2013 e 2015, houve respectivamente, dois casos de reabsorção odontoclástica com periodontite. No ano de 2014 o animal era um SRD, fêmea, estava com a vacinação atualizada e tinha dificuldade para se alimentar. Tinha, também, halitose, cálculo dentário, e periodontite. Em 2015, o gato era macho, da raça siamesa, não tinha acesso à rua, estava com a vacinação atualizada, tinha dificuldade para se alimentar e como sinais apresentava cálculo dentário avançado, gengivite avançada, halitose, dor, periodontite avançada, fístula e ausência dentária.

No ano de 2015 e 2017, houve dois casos com o diagnóstico concomitante de reabsorção odontoclástica e gengivite, ambos eram em fêmeas, SRD, que não tinham acesso à rua, estavam com a vacinação atualizada e tinham dificuldade para se alimentar, os sinais clínicos apresentados por ela foram de dor, cálculo dentário leve a moderado, gengivite leve a moderada, placa dentária, halitose, fratura dentária e hiporexia.

Sabe-se que a reabsorção odontoclástica está relacionada com pacientes felinos com idades mais avançadas, sendo assim, mesmo que esse dado não tenha sido levantado, pode se inferir que esses animais tinham uma maior idade.

GRANULOMA EUSINOFÍLICO

No ano de 2015 houve um caso de granuloma eusino-fílico, o animal era macho, SRD, estava com a vacinação atualizada, tinha acesso à rua e tinha dificuldade para se alimentar. Os sinais clínicos apresentados por ele foram de halitose, cálculo dentário leve, gengivite leve fratura dentária e nódulos mandibulares.

Em concordância com o que foi dito por Foster (2003), as lesões de granuloma eusino-fílico esta associada a halitose, anorexia, disfagia e hipersalivação. As lesões com orientação linear estão associadas a traumas provenientes de escovação excessiva, que podem ter resolução espontânea.

PULPITE E MOBILIDADE DENTÁRIA

No ano de 2014, houve um caso de uma gata fêmea, da raça siamês, com pulpíte e mobilidade dentária, ela estava com a vacinação atualizada, não tinha acesso a rua, tinha dificuldade para se alimentar e apresentava como sinais clínicos o sistema gastrointestinal anormal, gengivite leve, halitose e luxação dentária.

A pulpíte pode ser causada por fraturas dentárias, reabsorção odontoclástica e doenças periodontais que provoquem a inflamação das raízes dentárias, mas se for detectada e tratada em sua fase inicial é geralmente reversível.

CONCLUSÃO

Com este levantamento foi possível observar que a demanda quanto ao atendimento de gatos nos últimos anos está em franca ascensão. Sendo o complexo gengivite-estomatite-faringite felina o mais frequente em felinos promovendo alterações como hiporexia e até anorexia sendo, portanto, de extrema importância, pois pode levar o animal a óbito, dessa forma a melhor maneira de se evitar essa crescente casuística é a prevenção, que deve ser feita através de meios profiláticos pelos tutores, incluindo a escovação de maneira correta, alimentação adequada e até mesmo consultas periódicas para averiguar a saúde oral do animal.

REFERÊNCIAS

- SILVA, R.H.A Atividade Ilícita Profissional em Odontologia: Análise do conhecimento de acadêmicos, magistrados e entidades promotoras de curso de aperfeiçoamento e/ou especialização, no município de Bauru – SP. Dissertação de Mestrado – Faculdade de Odontologia de Bauru, Universidade de São Paulo – USP, 2005. Disponível em: <http://www.teses.usp.br/teses/disponiveis/25/25141/tde-17082005-112918/en.php>
- HARVEY, C.E. The history of veterinary dentistry part one: from the earliest record to the end of the 18th century. Journal of Veterinary Dentistry, Vol. 11, Nº 4, Dezembro 1994. Disponível em: <https://europepmc.org/abstract/MED/9693612>
- CIFFONI, E.M.G; PACHALY, J.R. Considerações históricas e legais sobre a odontologia veterinária no Brasil. Arq. Ciência Veterinária e Zoologia, UNIPAR, Vol. 4, p. 49-54, 2001. Disponível em: <http://revistas.unipar.br/index.php/veterinaria/article/view/713/621>
- BRASIL. Resolução nº 625, de 16 de março de 1995. Disponível em: <http://www.crmvjrj.org.br/legislacao/texto/res625.htm>
- BEAVER, B. V. Comportamento Felino: um guia para veterinários. 2ª ed. São Paulo: Roca, 2005, p- 372.
- IBGE. População de animais de estimação no Brasil, 2013. Disponível em: <http://www.agricultura.gov.br/assuntos/camaras-setoriais-tematicas/documentos/camaras-tematicas/insumos-agropecuarios/anos-anteriores/ibge-populacao-de-animais-de-estimacao-no-brasil-2013-abinpet-79.pdf/@download/file/IBGE%20-%20Popula%C3%A7%C3%A3o%20de%20Animais%20de%20Estima%C3%A7%C3%A3o%20no%20Brasil%20-%202013%20-%20ABINPET%2079.pdf>
- HOFMANN-APPOLLO, Fernanda et al. Complexo gengivite-estomatite-faringite dos felinos. Clínica Veterinária, v. 15, n. 84, p. 44-52, 2010. Disponível em: <http://bdpi.usp.br/item/001800408>
- WIGGS R.B.; LOBPRISE H.B.; Veterinary Dentistry - Principles and Practice. Ed.Lippincott-Raven. Nova York, EUA,1997, p.748
- GOLDSTEIN, G. S. et al. Geriatric dentistry in dogs. Compendium on Continuing Education for the Practicing Veterinarian, v. 12, n. 7, p. 951-960, 1990. Disponível em: <https://www.cabdirect.org/cabdirect/abstract/19912215318>

- ALFELD, Vivian Fernandes et al. Estudo Clínico e Radiológico das Patologias Dentárias e Periodontais de Felinos Domésticos (*Felis catus*). 2008. Disponível em: <https://tede.ufrj.br/handle/tede/904>
- COHEN, S.; BURNS, R.C.; Pathways of the Pulp, Ed. Mosby, 6ªed., 753p, Saint Louis, 1994.
- PETTERSSON, A.; MANNERFELT, T. 2003. Prevalence of dental resorptive lesions in Swedish cats. *Journal of Veterinary Dentistry*. 20:140-142. Disponível em: <https://www.ncbi.nlm.nih.gov/pubmed/14705430>
- LERNER, Deisy Daiana. Complexo granuloma eosinofílico em felinos domésticos. 2013. Disponível em: <https://www.lume.ufrgs.br/handle/10183/80514>
- BLOOM, Paul B. Canine and feline eosinophilic skin diseases. *Veterinary Clinics: Small Animal Practice*, v. 36, n. 1, p. 141-160, 2006. Disponível em: <https://www.ncbi.nlm.nih.gov/pubmed/16364781>
- COSTA, Soraya Lourenço. Pulpotomia e pulpectomia em dentes decíduos. 2011. Tese de Doutorado. Disponível em: <http://hdl.handle.net/10451/27328>
- WHITE, S. D. et al. Plasma cell stomatitis-pharyngitis in cats: 40 cases (1973-1991). *Journal of the American Veterinary Medical Association*, v. 200, n. 9, p. 1377-1380, 1992. Disponível em: <https://europepmc.org/abstract/med/1601728>
- HEALEY, Katharine AE et al. Prevalence of feline chronic gingivo-stomatitis in first opinion veterinary practice. *Journal of feline medicine and surgery*, v. 9, n. 5, p. 373-381, 2007. Disponível em: <https://journals.sagepub.com/doi/abs/10.1016/j.jfms.2007.03.003>
- ADDIE, D. D. et al. Cessation of feline calicivirus shedding coincident with resolution of chronic gingivostomatitis in a cat. *Journal of Small Animal Practice*, v. 44, n. 4, p. 172-176, 2003. Disponível em: <https://onlinelibrary.wiley.com/doi/abs/10.1111/j.1748-5827.2003.tb00140.x>
- GIOSO, M.A. Doença periodontal em cães e gatos. *Clin. Vet.*, v.8, p.2428, 1997
- Reiter A.M.; Mendonza, K.A. 2002. Feline odontoclastic resorptive lesions, an unsolved enigma in Veterinary Dentistry. *Veterinary Clinic of Small Animal*. 32:791-837. Disponível em: <https://www.ncbi.nlm.nih.gov/pubmed/12148312>
- FOSTER, Aiden. Clinical approach to feline eosinophilic granuloma complex. *In Practice*, v. 25, n. 1, p. 2, 2003.